Aus der medizinischen und chirurgischen Abteilung
des St. Claraspitals Basel
Prof. Dr. *Alfred Gigon* und Prof. Dr. *Hans Iselin*

Carcinomatöse Stenose der Flexura duodenojejunalis

Inaugural-Dissertation
zur Erlangung der Doktorwürde
der medizinischen Fakultät der Universität
BASEL

Vorgelegt von
KLAUS ISELIN
Basel

1944
Druck von Benno Schwabe & Co.
Basel

Digitized by the Internet Archive
in 2026

https://archive.org/details/IA41546712_0006

Aus der medizinischen und chirurgischen Abteilung
des St. Claraspitals Basel
Prof. Dr. *Alfred Gigon* und Prof. Dr. *Hans Iselin*

Carcinomatöse Stenose der Flexura duodenojejunalis

Inaugural-Dissertation
zur Erlangung der Doktorwürde
der medizinischen Fakultät der Universität
BASEL

Vorgelegt von
KLAUS ISELIN
Basel

1944
Druck von Benno Schwabe & Co.
Basel

Von der Medizinischen Fakultät Basel genehmigt auf Antrag von
Herrn Prof. Dr. *H. Iselin*

Tag der Promotion: 12. März 1943

R. UNIV.
BIBLIOTHEEK
LEIDEN

Sonderabdruck
aus der Schweizerischen Medizinischen Wochenschrift
75. Jahrgang 1945, Nr. 6, Seite 124

Für die Einteilung des Duodenum in einzelne Abschnitte sind folgende Bezeichnungen in der anatomischen (*Sieglbauer*) und chirurgischen (*Reichel*) Literatur anerkannt: 1. Pars horizontalis superior duodeni. 2. Pars descendens. 3. Pars horizontalis inferior. 4. Pars ascendens (bis zur Flexura duodenojejunalis).

Die beiden letzten, hier allein interessierenden Abschnitte werden von *Sieglbauer* folgendermaßen beschrieben: Die Pars descendens geht vor dem dritten Lendenwirbel in die Pars horizontalis inferior über. Diese setzt sich in die an der linken Seite der Lendenwirbelsäule aufsteigende Pars ascendens fort, die in der Höhe der Bandscheibe zwischen erstem und zweitem Lendenwirbel in das mit seinem Gekröse frei bewegliche Jejuno-Ileum umbiegt. Die Stelle heißt *Flexura duodenojejunalis*. Sie kann durch ein Bündel von glatten Muskelfasern, M. suspensorius duodeni, an den Ursprung der A. mesaraica sup. fixiert sein. Oberes Querstück und aufsteigender Teil des Duodenum liegen in der Bauchhöhle frei vor, letzterer je nach der Lage der über ihn hinweg ziehenden Radix mesenterii in verschiedener Ausdehnung. Das untere Querstück ist vom festgewachsenen Mesocolon ascendens bedeckt und kommt so hinter das sekundäre Peritoneum parietale zu liegen. Die Schleimhaut des Duodenum ist, wie beim Jejunum, durch hohe dicht gestellte Kerkringsche Falten und durch große lappenförmige Zotten ausgezeichnet. Neben den Lieberkühnschen Drüsen finden sich im Duodenum bis zur Flexura duodenojejunalis die tubuloazinösen Glandulae duodenales (*Corning*).

Die *Duodenal-Carcinome* werden nach *Brill* folgendermaßen eingeteilt: 1. Juxtapyloric, suprapapillary carcinoma. 2. Circumpapillary carcinoma. 3. Infrapapillary, juxtajejunal, prejejunal carcinoma.

Geiser bemerkt, daß französische Autoren das Duodenum nur bis zu der Stelle annehmen, wo es von der Arteria mesent. sup. gekreuzt wird, während im deutschen Sprachgebiet als Grenze allgemein die Flexura duodenojejunalis angegeben werde.

Pic unterscheidet: 1. Parapylorische Carcinome. 2. Periampulläre Carcinome. 3. Praejejunale Carcinome, während *Ewing:* 1. Carcinoma following ulcus. 2. Carcinoma at the papilla of Vater. 3. Carcinoma of the third portion of duodenum unterscheidet.

Als hochsitzende Jejunum-Carcinome werden meist die im oberen Drittel des Jejunum lokalisierten bezeichnet. Die Carcinome der Flexura duodenojejunalis werden zum größten Teil als infrapapilläre Duodenal- oder hochsitzende Jejunum-Carcinome registriert. Als gesonderter Begriff erscheinen sie erstmals in der Publikation von *Cade* und *Devic:* Cancer de l'angle duodéno-jéjunal.

Das Carcinom der Flexura duodenojejunalis ist eine sehr seltene Lokalisation für carcinomatöse Erkrankungen, wie aus der folgenden *Statistik* hervorgeht:

Nach *Eger* kommt der primäre Duodenalkrebs unter 350,286 Sektionen in 0,33‰ der Fälle vor. Nach *Forgue* kommen auf 63,031 Sektionsfälle (*Nothnagel, Müller, Geiser, Rueppe*) 5387 (8,55%) Carcinome, 542 (0,86%) Darmcarcinome, 37 (0,058%) Dünndarmcarcinome, davon: 21 (0,033%) Duodenalcarcinome, 16 (0,025%) Jejunum- und Ileum-Carcinome.

Zur Verteilung der malignen Dünndarm-Tumoren gibt *Medinger* für 134 Fälle (davon 22 eigene) an: Duodenum: 51 (38,1%), Jejunum: 39 (29,1%), Ileum: 44 (32,8%).

Ueber das Verhältnis von Dünndarm-Carcinom und -Sarkom sind einer Zusammenfassung des Materials der Mayo-Clinic (1907—1939) von *Mayo* folgende Zahlen zu entnehmen. Von 108 malignen Dünndarm-Tumoren waren 80 Carcinome, davon: Duodenum: 23 (28,8%), (6 Sarkome). Jejunum: 31 (38,8%), (9 Sarkome). Ileum: 21 (26,3%), (6 Sarkome).

Ueber die Lokalisation der Carcinome im Jejunum und Ileum geben an:

	Hinz	*Staemmler*
Oberes Jejunum	14	15
Mittleres Jejunum	—	6
Unteres Jejunum	7	—
Oberes Ileum	2	2
Mittleres Ileum	4	7
Unteres Ileum	15	17
Unbestimmte Lokalisation . .	10	14
Total	52	61

Nach *Staemmler* finden sich also 24,6% der primären Jejunum- und Ileum-Carcinome im oberen Drittel des Jejunum.

Die Dünndarm-Sarkome verteilen sich nach den Angaben von *Growther* folgendermaßen: Total 129: Duodenum 12, Flexura duod. jej. 7, Jejunum 7, Jejunum-Ileum 8, Ileum 55, Ileo-coecal 8, Meckelsches Divertikel 3.

Zur Verteilung der Duodenal-Carcinome auf die verschiedenen Abschnitte finden sich folgende Angaben:

	Geiser	Mayo	Rolleston	Fenwick	total	%
parapylorisch .	11	5	8	11	35	22,15
periampullär .	51	–	24	29	104	65,82
praejejunal . .	9	–	3	7	19	12,03

Die entsprechenden Prozentzahlen von *Hoffman* und *Pack* zeigen weitgehende Uebereinstimmung: parapylor.: 24,9%, periampullär: 61,9%, praejejunal: 13,1%. Außerdem wird erwähnt, daß das infrapapilläre Duodenal-Carcinom oft unmittelbar neben dem Treitzschen Band lokalisiert sei. Sie führten 18 Duodenalcarcinome auf, 8 infrapapilläre, davon 3 im Bereich der Flexura duodenojejunalis gelegen. *W. Mayo* berichtete 1912 über 14 Dünndarm-Carcinome bei 1,264 Carcinomen des Magendarmtraktes. Dabei waren von 5 Duodenal-Carcinomen 2 an der Flexura duodenojejunalis lokalisiert. Trotzdem über die genauere Lokalisation im Duodenum und Jejunum keine durchgehenden, aus einem größeren Material entnommenen Statistiken existieren, darf auf Grund der ange-

führten Zahlen behauptet werden, daß in dem kleinen Abschnitt der Flexura duodenojejunalis sowohl im Duodenum als auch im Jejunum relativ häufig Carcinome beobachtet werden.

In der Literatur konnte ich 17 Fälle von Carcinomen der Flexura duodenojejunalis zusammenstellen, bei denen das Geschlecht der Kranken angegeben war:

8 Frauen, 9 Männer; von 18 hochsitzenden Jejunum-Carcinomen: 12 Frauen, 6 Männer; von 24 infrapapillären Duodenal-Carcinomen (oberhalb der Flexura duodenojejunalis) 9 Frauen, 15 Männer; total: 29 Frauen, 30 Männer.

Es liegt keine Bevorzugung eines Geschlechtes vor. Allerdings muß beachtet werden, daß diese Zahlen nicht einem einheitlichen Material entnommen sind, und daß nicht in allen Fällen ein histologischer Befund vorliegt.

Als *Durchschnittsalter* für die verschiedenen Lokalisationen fand sich:

	Frauen	Männer
Hochsitzende Jejunum-Carcinome	56 J. (12)	35 J. (6)
Flexura duodenojejunalis	58 J. (8)	59 J. (9)
Infrapapilläre Duodenal-Carcinome	55 J. (9)	56 J. (15)
Total-Durchschnittsalter	56 J. (29)	53 J. (30)

Es läßt sich kein wesentlicher Unterschied im Altersdurchschnitt der Erkrankungen zwischen Männern und Frauen feststellen.

Lieber fand unter 30 Fällen von Duodenal-Carcinom 66% Männer mit einem Durchschnittsalter von 58 Jahren, 33% Frauen mit einem Durchschnittsalter von 48 Jahren.

Ueber den *Ursprung* des primären Duodenalcarcinoms wurden zahlreiche Theorien entwickelt. Die Annahme von *Orth*, daß die Brunnerschen Drüsen den Ausgangspunkt bilden sollten, wurde nicht allgemein anerkannt, insbesondere nicht für das infrapapilläre Carcinom, da die Brunnerschen Drüsen distal der Papilla Vateri nur sehr selten vorkommen. *Waldeyer* nahm eine Entstehung aus dem Zylinderepithel der Lieberkühnschen Drüsen an. *Schiewe* spricht sich für die Reiztheorie aus, mit der Begründung, daß in der Literatur eine große Anzahl von Fällen zu finden sei, wo sich an denjenigen Stellen, die lange einem starken Reiz ausgesetzt waren, ein Ca. gebildet hatte. *Forgue* und *Chauvin* beschränken sich darauf, prädisponierende Ursachen aufzuführen: als anatomische Faktoren werden Biegungen, Verengerungen und Erweiterungen bezeichnet, unter dem Hinweis darauf, daß verengte Stellen und Flexuren mit spitzen Winkeln besonders häufig Carcinome zeigen. Die Reibung an den verengten Stellen und das „Anstoßen" des Darminhaltes an den Biegungen könnten die entsprechenden Reize darstellen. Erweiterungen führen zu Stagnation und Reizung der Darm-

schleimhaut. Im Duodenum ist von den 4 Flexuren nur eine, die Flexura duodenojejunalis, spitzwinklig. Sie ist außerdem infolge ihrer starken Fixation durch den Treitzschen Muskel Zugwirkungen vom Anfangsteil des Duodenum und dem beweglichen Jejunum her ausgesetzt.

Außerdem wurden aberrierte Magendrüsen, Thyreoidea- und Pankreaskeime, Polypen, Adenome, Fibrome, Ulcus duodeni, Gallensteine und maligne Entartung von Uebergangsepithel, sowie chemische Reize, besonders der Wechsel zwischen saurem und alkalischem Inhalt für die Carcinom-Entstehung verantwortlich gemacht.

Da das Ca. der Flexura duodenojejunalis ebenso wie die übrigen infrapapillären Duodenal-Ca. in der Mehrzahl zur Stenosierung führen, deckt sich das *klinische Bild* mit dem der sogen. *tiefen Duodenalstenose.*

Leichtenstern berichtet über einen Fall, wo bei einer Verengerung der Flexura duodenojejunalis aus dem *massenhaften galligen Erbrechen* die Diagnose hätte gestellt werden können, während bei Lebzeiten Pylorus-Carcinom vermutet wurde. *Cahn* verwertet ausführlicher das reichliche *Nachfließen von Galle bei der Magenausheberung* für die Erkennung einer Stenose unterhalb der Einmündung des Ductus choledochus, während *Riegel* auf die Tatsache hinweist, daß in einem Fall bald *freie HCl*, bald ein *HCl-Defizit* festzustellen ist, und die kräftige Verdauung von Hühnereiweiß und Fibrin durch den Mageninhalt erwähnt. *Hochhaus* beschreibt einen durch einen großen Gallenstein verursachten Fall mit enormer *Dilatation des Magens und Duodenums* (der Pylorus maß aufgeschnitten 10 cm) und betont das Erbrechen von großen Massen bei nur geringer Aufnahme, das durch Stauung im erweiterten Duodenum bedingt ist. Als wichtig wird angeführt, daß *Galle* reichlich und *regelmäßig* im Magen vorhanden ist. *Herz* weist auf die durch Anwesenheit von *Pankreassaft* bedingte Eiweißverdauung in alkalischer Lösung hin, welche ebenfalls im Mageninhalt nachzuweisen ist. *Fenwick* stellte nach Entleerung des Magens deutliches *Sukkussionsgeräusch* in umschriebenem Bezirk unterhalb des Nabels fest, sowie die Neufüllung des Magens bei Husten und Linkslagerung. Er hebt hervor, daß dadurch das Bild der Darmokklusion bei fehlendem Meteorismus entstehe. *Jaffe* führt das frühe Auftreten von *Indikan* bei hochsitzender Dünndarmstenose an. *Hinz* fand, daß bei 20 von 28 hochsitzenden Jejunumcarcinomen äußerlich kein Tumor palpabel war.

Als charakteristische Symptome werden anfallsweise auftretende Koliken, Erbrechen in Intervallen (anfangs Speisen, dann Galle) meist 2—3 Stunden nach dem Essen und zum Unterschied gegenüber dem tiefen Duodenal-Carcinom eine Vorwölbung links in Nabelhöhe, sowie Darmsteifungen angegeben.

Forgue erwähnt Anorexie, Schmerzen, Erbrechen, Obstipation, Singultus, auffallenden Durst (Dehydratation). Zum Verlauf bemerkt er, daß zu Beginn nur geringe Verdauungsstörungen bestehen und daß die Affektion erst im Stadium der Stenose manifest wird. *Head* bezeichnet als frühe Symptome saures Aufstoßen, Flatulenz, Unbehagen nach den Mahlzeiten. *Cade* und *Devic* fassen den in ihrem Fall beobachteten Hungerschmerz als allgemeines Duodenal-Symptom auf. Sie bemerken auch starke Stenose-Peristaltik. *Lieber* gibt als regelmäßige Symptome an:

Schmerzen (meist im Epigastrium) Erbrechen, starke Abmagerung. Weniger häufig seien: Eßunlust, Obstipation, Durchfall, Auftreibung des Leibes. Im Erbrochenen: Galle und Blut. Freie HCl werde in 50% der Fälle vermißt. Erweiterung des Duodenum und Ileus in 50%. *Lieber* stellt fest, daß vor und bei der Operation die Fälle selten erkannt werden. *Hoffman* beschreibt als charakteristisch einen allmählich auftretenden brennenden oder krampfartigen Dehnungsschmerz, entsprechend dem Pylorusschmerz, in Perioden auftretend. Von 29 in der Literatur aufgefundenen Carcinomen der Flexura duodenojejunalis waren mir in 8 Fällen keine genaueren Angaben zugänglich: *Mayo* 1912, *Staemmler*, *Miyagi*, *Murgoci*, *F. Mayo* und *Auvignet*. In 2 Fällen (*Mucharinski*, *Craig*) fehlen mir die anamnestischen Angaben.

Eine histologische Diagnose fand sich nur bei den Fällen von: *Venot*, *Mucharinski*, *Lundberg*, *Vickers*, *Craig*, *Pommay*, *Pauchet*, *Boecker*, *Hoffman* (Fall 7 und 9).

Vom Beginn der Symptome bis zur ersten Untersuchung vergingen in 16 Fällen 1—30 Monate, durchschnittlich 6 Monate.

Erbrechen ist in 16 Fällen, Galle-Beimengung in 6 Fällen erwähnt. *Schmerzen*, meist im Epigastrium, werden 6mal, Druckdolenz 5mal, Völle-, Druckgefühl oder Unbehagen in 5 Fällen angegeben. *Gewichtsverlust* wird 12mal erwähnt. Eine palpable Resistenz ist nur 1mal notiert. Obstipation wird 6mal erwähnt, 3mal Diarrhoe.

Die *röntgenologische Diagnose* der tiefen Duodenal-Ca. wird dadurch erschwert, daß keine ohne weiteres auffallende Dilatation des Duodenum entsteht, und daß bei einer Ueberlagerung der Flexura duodenojejunalis durch den Magenschatten weder die verengte Stelle, noch die Form des Füllungsdefektes zur Darstellung kommen kann.

Bergendal postuliert daher die Röntgenuntersuchung in verschiedenen Lagen, besonders in linker Seitenlage. *Miyagi* betont die Wichtigkeit der Sicherung der Röntgen-Diagnose durch mehrmalige Schirmuntersuchung und Anwendung der Bauchlage. Wie selten die Röntgendiagnose tatsächlich gestellt wird, geht aus einer Zusammenstellung von *Lieber* usw., hervor: Von 30 einwandfreien infrapapillären Duodenalca. waren 18 röntgenologisch untersucht worden, davon 3 ungenügend, in 4 Fällen wurden keine radiologischen Veränderungen gefunden, in 5 Fällen stimmten die röntgenologischen Beobachtungen nicht mit den anatomischen Veränderungen überein. Bei den restlichen 6 Fällen bestand Uebereinstimmung. *Schinz* weist darauf hin, daß in Bauchlage und Knieellenbogenlage durch Verlagerung von Magen und Dünndarm sowohl der Druck durch die Gekrösewurzel als auch eine ev. scharfe Abknickung an der Flexura duodenojejunalis beseitigt werden.

Schinz faßt die zuverlässigen röntgenologischen Symptome der tiefen Duodenalstenose (nach *Béclère*) folgendermaßen zusammen: 1. Dilatation des Duodenum, und zwar zuerst in der Gegend der Flexura inferior. 2. Querschnürung der Pars inf. in der Mittellinie (durch die Wirbelsäule). 3. Pendelperistaltik im prästenotischen Abschnitt des Duodenum mit retrogradem Transport und großer *6 Stunden-Rest* im Duodenum. Das letzte Symptom wird als entscheidend bezeichnet. In vorgeschrittenen Fällen treten

die auch bei der hochsitzenden Duodenalstenose vorkommenden Symptome hinzu.

Da die Ca. der Flexura duod.-jej. fast ausnahmslos das Bild der tiefen Duodenalstenose darbieten, kommt für die *Differentialdiagnose* in erster Linie die Abgrenzung gegen höher und tiefer lokalisierte Stenosen in Betracht. Das wichtigste Unterscheidungsmerkmal gegenüber der suprapapillären und der *Pylorusstenose* bildet das gallige Erbrechen und die Eiweißverdauung in alkalischer Lösung durch den Mageninhalt. Dazu kommt das kurze Zeit nach einer Magenspülung auftretende kopiöse Erbrechen, welches auf das Vorhandensein eines zweiten erweiterten Sackes distal des Magens hinweist, sowie der durch zeitweiligen Rückfluß von Duodenalsaft bedingte Wechsel zwischen Salzsäuredefizit und nachweisbarer freier Salzsäure. Ebenso ist eine positive Indikanprobe gegen Pylorusstenose zu verwerten.

Gegenüber den tiefer sitzenden Dünndarmstenosen läßt sich die tiefe Duodenalstenose am besten durch das Fehlen von erweiterten Darmschlingen und Darmsteifungen, sowie die Unbeweglichkeit des nur selten tastbaren Tumors abgrenzen. Die allgemeinen Carcinomsymptome, wie sekundäre Anämie, Abmagerung, das Auftreten von Blut im Stuhl und im Erbrochenen, erleichtern die Unterscheidung von andern chronischen Duodenalstenosen.

Miyagi beschreibt 7 Fälle von Stenose der Flexura duod.-jej., von denen zwei durch Ca., drei durch Tuberkulose, einer durch Treitzsche Hernie, einer durch narbige Schrumpfung des Mesenteriums bedingt waren. Für die infrapapilläre Duodenalstenose erwähnt *Melchior* folgende belegten Entstehungsmöglichkeiten: Durch Kompression können Gallensteine (Cysticus), Gallensteine, kombiniert mit pericholecystitischen Adhäsionen, Pankreas-Ca., Pankreatitis, retroperitoneale und mesenteriale Lymphome, Aneurysma der Bauchaorta, traumatisch entstandenes Hämatom, fibröser Netztumor, Druck einer verlagerten Niere zu einer Stenosierung führen.

Der chronische arteriomesenteriale Darmverschluß kann eine Verzögerung der Entleerung bewirken bei Magenatonie und Enteroptose. Als weitere Vorkommnisse werden Invagination des Duodenum, Abknickung der Flexura duod.-jej. (chronic duodenal stasis) z. B. bei Mesenterium ileocoecale commune (*Zoeppfel*), erwähnt. Auch kongenitale Stenosen, Treitzsche Hernie, selten an der Flexura duod.-jej. lokalisierte Divertikel müssen berücksichtigt werden. *Haberer* beschuldigt besonders straffes lig. Treitz als Ursache der Stenosen. Durch benigne Tumoren (Myome, Fibroadenome, Hämangiome, Lymphangioendotheliome), selten durch Sarkome, kann eine Stenose bedingt sein. *Fanardskew* macht den Vorschlag, die chronischen Duodenalstenosen einzuteilen in: 1. Passagestörungen in der Gegend der Flexura duod.-jej., 2. Chronischen arteriomesenterialen Darmverschluß, 3. Druck auf das Duodenum von pathologischen Zuständen der Nachbarorgane. Schließlich sei noch der akute arteriomesenteriale Darmverschluß erwähnt.

Nach *Case* findet sich ein „Duodénum tordu" bei allen mageren Individuen nach großen Kontrastmahlzeiten bei der Untersuchung in

Rückenlage. Dabei kann das Auftreten der normalen Peristaltik ein Hindernis vortäuschen.

Zur Kennzeichnung der chron. intermittierenden duodenalen Stase führt *Friedenwald* u. a. aus: Bei Druck von unterhalb des Nabels rechts nach dem linken Oberbauch erfolgt Entleerung des gefüllten Duodenum. Es wird Retention bis zu 6 Stunden beobachtet. Er empfiehlt, die Durchleuchtung 1½ bis 2 Stunden nach der Breieingabe vorzunehmen. Sichtbarbleiben des ganzen Duodenum bei der Magenentleerung spricht für Stase. — Ein nicht immer beachtetes Symptom ist die durch den Galle-Rückfluß bedingte Kontrastwirkung des Mageninhaltes bei infrapapillärer Duodenalstenose, welche schon von *Hinz* erwähnt wird.

Bei 16 Ca. der Flexura duod.-jej. wurden folgende Röntgenbefunde erhoben: *Venot:* Stauung im Duodenum. *Lundberg:* Pylorus und ganzes Duodenum weit, nach 4 h pars inf. duod. noch gefüllt. *Vickers:* Großer atonischer Magen, Stop distal des Pylorus. *Eusterman:* Magen und Duodenum erweitert, Hindernis 15 cm distal des Pylorus. *Eusterman:* „Negativ". *Eusterman:* Retention im Magen. *Lagemann:* „Verdacht auf Colontumor". *Pauchet:* Dritter Abschnitt des Duodenum erweitert, distal davon Stop. *Rankin:* Passagehindernis? Wo? *F. Mayo:* Durchleuchtung: Aktive Peristaltik und antiperistaltische Bewegungen. Stop an der Flexura duodenojejunalis. Nach 6 Stunden fast völlige Retention im Duodenum. *Boecker:* Großer Magen, Duodenum gedehnt. *Hoffman:* Keine Obstruktion. *Hoffman:* Stauung im Magen, Stenose im Duodenum. *Hoffman:* Stenose der dritten Portion, 6 Stunden-Rest im Magen und Duodenum. *Hoffman:* Nichts beobachtet. *Eigene Beobachtung:* 8 Stunden-Rest in Magen und Duodenum.

In 10 von 16 untersuchten Fällen wurden Symptome der Duodenalstenose registriert.

Eger verlangt *therapeutisch* wegen der Gefahr der Toxämie durch den hohen Dünndarmverschluß während 4—7 Tagen vor der Operation reichliche Flüssigkeitszufuhr, Traubenzucker, Transfusionen, Kalkpräparate und Magenspülungen. *Morrison* empfiehlt Transfusionen. *Hoffman* und *Pack* präzisieren die Vorschriften: Wegen der Exsikkose sollten täglich mindestens 1000—2000 ccm 1% NaCl und 10% Traubenzuckerlösung i.v. gegeben werden und als Flüssigkeitszufuhr total 3000—5000 ccm pro Tag. Magenspülung mindestens einmal täglich.

Für die operative Behandlung kommen hauptsächlich 3 Eingriffe in Betracht: 1. Die Resektion des erkrankten Darmabschnittes, und die Vereinigung des distalen, jejunalen Endes mit dem proximalen Duodenumstumpf. 2. Als Palliativoperation die Gastroenterostomie und 3. die Duodenojejunostomie (s. Tab.).

Bei dieser Zusammenstellung ist zu berücksichtigen, daß nicht in allen Fällen die Lokalisation an der Flexura selbst ausdrücklich angegeben ist, und daß einige unter Jejunumcarcinom rubriziert waren. Außerdem handelte es sich nicht nur um kleine Schnurcarcinome, sondern zum Teil um größere, sicht- oder tastbare Tumoren.

Die Lokalisationsangaben lauteten: Carc.-Stenose am Angulus duodenojejunalis (*Cade*), der Flexura duodenojejunalis (*Venot, Lundberg, Eusterman, Rankin, F. Mayo, Boecker, Harries*), am Uebergang des Duo-

denum ins Jejunum (*Hinz, Hildebrand*), im End- oder vierten Abschnitt des Duodenum (*Pommay, Eusterman* [14, 15], *Pauchet, Hoffman* [9, 13, 14]), zwischen unterem Duodenum und oberem Jejunum (*Mucharinski, Vickers*).

Die Zweckmäßigkeit dieser Eingriffe im einzelnen Fall wurde von zahlreichen Autoren diskutiert.

Herz empfiehlt anläßlich eines bei der Sektion festgestellten infrapapillären Duodenalca. die Gastroenterostomie. Er bemerkt: „Bei der Operation hätte man das Hindernis sehr schwer gefunden und vielleicht geglaubt, daß man es mit einer sogen. „atonischen Gastrektasie" zu tun habe; denn die kleine Geschwulst lag sehr tief, von dem riesigen Magen ganz bedeckt." *Syme* führte bei einem Carcinom der Pars horizontalis inferior eine Resektion und End-zu-End-Vereinigung durch. Er betont die Schwierigkeit, welche durch den Kaliber-Unterschied der beiden Enden entsteht. Heilung. *Finsterer* resezierte ein 15 cm langes Darmstück bei einer 1,5 cm unter der Flexura duodenojejunalis gelegenen carcinomatösen Stenose und vereinigte die Enden durch zirkuläre Naht. Exitus 15 Monate später durch Metastasen. *Schmilinski* nahm bei einem infrapapillären Duodenal-Carcinom eine Gastroenterostomia retrocolica posterior mit Murphyknopf vor. Er empfiehlt, da in seinem Fall der ins Duodenum gelangte Murphyknopf zu einer Peritonitis führte, anstelle der Gastroenterostomie die Duodenojejunostomie, wenn die Resektion unmöglich ist.

Zur chirurgischen Therapie der hochsitzenden Jejunumcarcinome führt *Hinz* an: 1. *Einzeitige Resektion* und Vereinigung End-zu-End als beste Methode (Gefahr der Nahtinsuffizienz durch die Kaliberdifferenz der Stümpfe). 2. *Resektion und Vernähen des oralen Stumpfes. Gastroenterostomie.* 3. *Duodenojejunostomia retrocolica.* Einnähen des Jejunum in die Pars descendens duodeni End-zu-Seit rechts oder links gedreht, oder Seit-zu-Seit und Einpflanzung des Jejunum an der Meso.-Seite. *Bland-Sutton* kombinierte bei einem inoperablen stenosierenden Carcinom der Pars inferior duodeni *hintere Gastrojejunostomie* und *Duodenojejunostomie* (Exitus nach 14 Tagen). Er stellte fest: „Ein Carcinom der Pars horiz. inf. kann so versteckt sein, daß es erst gefunden wird, wenn der Darm geöffnet ist." Ueber das Vorgehen zur Freilegung und Mobilisierung der Pars inferior duodeni wurden von *Hertle, Kocher, Dambrin* und *Kanavel* Anregungen gemacht.

Melchior sagt zur *Duodenojejunostomie:* „Die Anastomosierung des Duodenum mit einer hohen Jejunumschlinge ist eine Operation, die angezeigt sein könnte zur Umgehung einer tiefen Duodenalstenose. Jedoch ist bisher unter solchen Umständen die Gastrojejunostomie wohl ausnahmslos ausgeführt worden. Die danach eintretende dauernde Regurgitation von Pankreassaft und Galle in den Magen scheint keine Störungen zu verursachen. Technisch würde sich die Verbindung von Duodenum und oberem Jejunum wohl nur mittels einer vorderen Anastomose bewerkstelligen lassen, man würde also eine lange Schlinge zu nehmen und eine Braunsche Anastomose hinzuzufügen haben."

Bei *Lundberg* findet sich eine gute Beschreibung des Vorgehens: Der Darm ist an der Flexura duodenojejunalis fast vollständig verschlossen durch hartes Gewebe, in 1 cm Breite ringförmig den Darm infiltrierend . . . Abtrennung der Flexura duodenojejunalis von der Hinterwand her. Entfernung von Fettgewebe und oberstem Dünndarmmesenterium. Freilegen und Beiseiteschieben der Art. coli media. „Wegen seiner starken Dehnung lag ein so großer Teil des Duodenum links von der oberen Mesenterialarterie, daß es auf eine ziemliche Strecke ohne Gefährdung der Arterie gelöst werden konnte." Durchtrennung des Duodenum ca. 1,5 cm proximal

Uebersicht über die bei Carcinomen der Flexura duodenojejunalis vorgenommenen Eingriffe

Jahr	Autor	Operation	Verlauf	Histol. Befund
1902	Hildebrand	Gastroenterostomie	Ex. nach 3 h	
1920	Cade, Devic	Gastroenterostomie	Ex. nach 2 Tg.	
1921	Venot	Gastroenterostomie	Ex. nach 2 Tg.	Ca. cylindrocell.
1922	Mucharinski	Resektion, End zu End	?	Adeno-Ca.
1924	Lundberg	Resektion, End zu End	Symptomfrei nach 3 Mon.	Carcinom
1924	Vickers	Gastrojejunostomie	Ex. nach 2 Mon.	Infiltr. Ca.
1925	Pommay Seille (Lecène)	G. E. transmesocol. post. Ligatur des Pylorus	Ex. nach 4 Tg.	Ca. cylindrocell.
1925	Eusterman (13)	Gastroenterostomie	lebt 13 Mon. später	?
1925	Eusterman (14)	Probelaparotomie	Ex. nach 2 Tg.	?
1925	Eusterman (15)	Duodenojejunostomie	Ex. nach 7 Tg.	?
1926	Hinz (Riese)	Duodenojejunostomie	Ex. Zeit nicht bekannt	?
1928	Lagemann	Resektion	Heilung. Nach 6 Monaten Durchfälle	?
1927	Pauchet, Luquet	Resektion, Duodenojejunostomie End zu Seit	Nach 18 Tg. gebessert entlassen	Ca. cylindrocell.
1930	Rankin	Duodenojejunostomie	Lebt 4 Mon. später gebessert	?
1934	Mayo, Far.	Resektion	Angaben nicht zugänglich	?
1936	Boecker I II	Gastroenterostomie Duodenojejunostomie	Ex. 5 Wochen nach II	Papilläres Ca.
1935	Harries, Harrison	Resektion, End zu End	Ex. nach 3 Mon.	?
1937	Hoffman, Pack (9)	Gastroenterostomie ant. Entero-Enterostomie	Ex. nach einigen Tagen	Adeno-Ca.
1937	Hoffman, Pack (13)	Gastroenterostomie	Entlass. nach 19 Tg., nicht nachuntersucht	?
1937	Hoffman, Pack (14)	Jejunostomie	Ex. nach 12 Tg.	?
1938	Eigene Beobachtung (Prof. Iselin)	Entfernen eines Periton.-stranges, Appendektomie, keine Gastroenterostomie, da keine anatom. Stenose gefunden wurde!	Ex. nach 15 Tg.	Adeno-Ca.

(Die zweite eigene Beobachtung wurde wegen der Lokalisation im Jejunum hier nicht angeführt.)

der Infiltration, nachher wurde zusätzlich 1 cm entfernt, da der Schnitt zu nahe der Infiltration lag. Jejunum 30 cm unterhalb der Flexur durchtrennt, da vorher ein Teil des Mesocolon entfernt wurde. Da das Duodenum viel weiter war als das Jejunum, wurde das Ende des Dünndarms aufgeschlitzt und eine Anastomose angelegt zwischen dem Ende des Duodenum und der Seite des Jejunum. 3 Reihen Catgutnähte. Das von seröser Bedeckung entblößte Duodenum wurde mit Gewebe des Dünndarmmesenterium und solchem von der hinteren Bauchwand bedeckt.

Morrison, der zwei hochsitzende Jejunumcarcinome beschreibt, empfiehlt die zweizeitige Operation. 1. Gastroenterostomie. 2. Resektion. *Reichel* konstatiert, daß die Palliativoperationen überwiegen, da die Patienten meist erst nach Beginn der Ileussymptome und stark geschwächt in Behandlung kommen, so daß die wegen der retroperitonealen Lage des unteren Duodenum schwierige Querresektion unmöglich wird. Die Resultate der Gastrojejunostomie seien zufriedenstellende, da es sich um einen relativ leichten Eingriff handle und trotzdem *Kelling* in Hundeversuchen nach Anlegen einer entsprechenden Gastrojejunostomie sämtliche Tiere innerhalb 14 Tagen durch galliges Erbrechen und Abmagerung verloren habe. *Reichel* führt unter Dünndarm-Ca. den von *Lagemann* resezierten Fall eines Adeno-Ca. der Flexura duodenojejunalis an. *Hoffman* und *Pack* empfehlen Resektion und Vereinigung End-zu-End, betonen aber die durch die Kürze des Duodenum-Stumpfes, Dilatation und Peristaltik entstehenden Schwierigkeiten. Wenn die Resektion unmöglich erscheint, sei die Duodenojejunostomie, oder, im Notfall, die Gastroenterostomie, angezeigt. Zu denselben Schlußfolgerungen kommt *Guleke* in Kirschner-Nordmann.

In bezug auf die *Prognose* zeigen die in der Literatur aufgeführten Fälle Folgendes: Nach *Gastroenterostomie* starben von insgesamt 9 Pat. 6 innert wenigen Stunden bis zu 2 Monaten, davon einer nach Gastroenterostomie und Duodenojejunostomie. Einer wurde 19 Tage post op. entlassen. Einer überlebte mindestens 13 Monate. Einer starb 5 Wochen nach einer später vorgenommenen Duodenojejunostomie.

Nach *Resektion* von insgesamt 6 Fällen war zweimal der weitere Verlauf nicht bekannt; 1 Patient starb nach 3 Monaten, einer wurde nach 18 Tagen entlassen, einer war nach 3 Monaten symptomfrei. Einer zeigte nach 6 Monaten Diarrhöe.

Nach *Duodenojejunostomie* starben von 3 Operierten 2 und einer lebte 4 Monate nach der Operation noch.

Die Fälle folgender Autoren wurden zu den Carcinomen der Flexura duod.-jej. gerechnet:

W. J. Mayo (2 Fälle); *Cade, Devic*; *Venot*; *Mucharinski*; *Lundberg*; *Vickers*; *Staemmler*; *Craig* (F. 16); *Pommay, Seille*; *Eusterman* (F. 13, 14, 15); Miyagi (?); Murgoci; *Hinz* (1926); *Lagemann*; *Pauchet, Luquet*; *Hildebrand*; *Rankin*; *Far. Mayo*; *Auvignet*; *Boecker*; *Hoffman, Pack* (Fall 7, 9, 13); *Harries, Harrison.*

Hochsitzende, z. T. unmittelbar distal der Flexura duod.-jej. lokalisierte Carcinome fanden sich bei folgenden Autoren.

Journet; *Hübner*; *Roselieb*; *Riegel*; *Finsterer*; *Kanzler*; *Keyser*; *Hinz*; *Portis*; *Hellström*; *Morrison*; *Susman*; *Soper*; *Case*; *d'Allaines*; *Plunkett*; *North*; *Rybak*; *Joyce*; *Hlavinka*.

Oberhalb der Flexura duod.-jej. lokalisierte infrapapilläre Duodenalcarcinome beschreiben folgende Autoren:

Chomel; *Whitties*; *Herz*; *Fenwick*; *Rolleston*; *Syme*; *Schiewe*; *Geiser* (F. 68, 69, 70); *Schmilinski*; *Bland-Sutton*; *Thaisen*; *Deaver*, *Ravdin*; *Beck*; *Craig* (2 Fälle); *Devis* (2 Fälle); *Ylvisaker*; *Kellog*; *Schofield*; *Meyer*; *Mateer*; *Raiford* (2 Fälle); *Eger*; *Laning*, *Loy*; *Sala*; *Hoffman* (Fall 2); *Handfield-Jones*; *Bergendal*; *Lieber*.

Eigene Beobachtungen

1. M. S.-H., 53j. Mann, am 4. März 1938 hospitalisiert. Ende September 1937 trat nach dem Essen Druckgefühl in der Magengegend auf. Seitdem ausgeprägte Neigung zu Erbrechen. 28. Februar und 1. März 1938 wurden nach dem Essen mehrmals größere Mengen erbrochen, im Anschluß an diese Anfälle trat Durchfall auf, während sonst eher eine Neigung zu *Obstipation* bestand.

Der Allgemeinstatus zeigte keine Besonderheiten. Mäßige Abmagerung, keine Oedeme, Gewicht 64,6 kg. Lingua scrotalis. Milz und Leber nicht vergrößert. Es ließ sich keine abnorme Resistenz oder Druckdolenz feststellen.

M. S.-H.
Duodenum aufgeschnitten.
2109, Sektion 315. 1938

Harn: o. B. *Stuhl:* Alkalisch; Benzidinprobe negativ. *Magensaft*, nach Probefrühstück: 30 ccm, gut verdaut, Kongo (+), freie HCl 3, Gesamtazidität 21, Benzidin neg. *Thoraxdurchleuchtung:* Vorspringender Aortenknopf, sonst o. B.

Blut: Senkung 3/10 mm. WaR negativ. Hgb. 86%, Erythr. 4,8 Mill., F. I. 0,9, Leukoz. 6000.

Verlauf: Am 6., 13., 14. und 17. März 1938 trat jeweils mehrmals am Tage kopiöses Erbrechen auf. Das Erbrochene war teilweise etwas gallig gefärbt. Am 13.—14. März wurden dünne Stühle entleert; subfebrile Temperatur.

Röntgenaufnahme am 22. März, *sofort* p. c.: Magen mäßig erweitert, etwas schlaff, der Pylorus offen, Bulbus duodeni kontrastgefüllt, seine Konturen glatt, die Weite ca. 5 cm. Das übrige Duodenum zeigt regelrechte Faltenbildung, Wandbeschlag mit Kontrastmittel, eine gleichmäßige Weite von ca. 3 cm. Die Flexura duod.-jej. ist durch den Magen verdeckt. Das Jejunum ist noch frei von Kontrastmittel. — *5 h* p. c. *liegend:* Im Magen noch ziemlich großer Ba.-Rest mit Spiegelbildung und darüberstehender reichlich großer Sekretschicht, welche einen auffallend starken Schatten bildet. Der Magen erscheint im ganzen gegenüber der ersten Aufnahme nur wenig verkleinert. *Duodenum:* Die Pars desc. und horiz. inf. sind zu einer ca. 5 cm weiten Schlinge erweitert mit Einkerbungen an der konvexen Seite. Diese Einkerbungen sind spaltförmig, im Gegensatz zu den breiteren, am ebenfalls kontrastgefüllten Colon ascendens sichtbaren Haustren. Auch hier ist Spiegelbildung von Kontrastmittel und dar-

I.
s. p. c.

überstehendem stark schattengebendem Sekret festzustellen. Der distale Abschnitt des Duodenum ist wieder vom Magen verdeckt, das proximale Jejunum ist nicht erweitert, im übrigen Dünndarm erkennt man einen nur wenig dichten, flockigen Beschlag. Unteres Ileum, Coecum und unterer Teil des Ascendens sind kontrastgefüllt. — *8 h p. c.* Immer noch kleiner Magenrest, im Bulbus duodeni ein Rest mit Spiegelbildung. Die Pars desc. und horiz. inf. sind, auf Fingerdicke kontrahiert, noch kontrastgefüllt. Der Schatten ist auf der Höhe der Flexura duod. jej. mit unregelmäßiger Begrenzung unterbrochen. Der übrige Brei findet sich im Ileum, Colon ascendens; das Transversum ist deutlich als gasgefüllter Bogen erkennbar.

Die beschriebenen Befunde, besonders der 8 Stunden-Magen- und Duodenalrest mit Spiegelbildung, führten *zur Annahme eines Hindernisses im untersten Abschnitt des Duodenum.* Außerdem wurde die Diagnose Appendicitis chronica gestellt und der Pat. am 28. März auf die chirurgische Abteilung verlegt.

In Avertin-Aethernarkose wurde am 28. März eine „Oberbauchrevision" vorgenommen von einem *medianen Hautschnitt* im Epigastrium aus (Prof. *Iselin*). Nach Eröffnen der Bauchhöhle zeigt sich, daß der Magen keine auffallenden Veränderungen aufweist, dagegen fällt eine deutliche Schlaffheit des Pylorusmuskels auf. Duodenum und Gallenblase sind anscheinend normal. An der Gallenblase finden sich Adhäsionen mit der Leber. Am Pankreas ist bei der Eröffnung der Bursa nichts Pathologisches festzustellen. Zur Fossa ileocoecalis zieht ein seilartig gedrehter Teil des Netzes als derber Strang. — *Ileocoecalschnitt:* Eröffnen der Bauchhöhle.

II.
5 h. p. c.

Der erwähnte Strang wird unterbunden, abgetragen und die Stümpfe peritonisiert. Nach Vorlagern des Coecum wird die deutlich injizierte und etwas kolbig aufgetriebene Appendix abgetragen, der Stumpf in üblicher Weise versorgt. Zuletzt werden Ileocoecalwunde, Bursa und Oberbauchwunde geschlossen.

Postoperativer Verlauf: In den ersten Tagen erholte sich der Pat. mit Prostigmin, Sympatol, Campher und Pantopon ordentlich. Am vierten Tag wurde Stuhl entleert, es bestanden noch subfebrile Temperaturen; Erbrechen trat, bei ausgeprägter Anorexie, nur noch selten auf. Am 2. und 3. April wurde der Magen ausgehebert mit dem Erfolg, daß wieder einige Tage Nahrung aufgenommen werden konnte. Es wurde dabei die *Vermutungsdiagnose: Arteriomesenterialer Darmverschluß* gestellt, da eine organische Ursache für die beobachteten Symptome der tiefen Duodenalstenose nicht gefunden werden konnte.

Am 6. April Temperaturanstieg, der Pat. klagte über Stechen in der linken Brustseite. Da auch Reiben zu hören war, wurde ein Lungeninfarkt angenommen. Das Abdomen war weich, und nur im Unterbauch bestand eine leichte Druckdolenz. Neben Kreislaufmitteln und Narkoticis wurden subkutane NaCl-Infusionen und rektale Traubenzucker-Tropfeinläufe appliziert. Die Operationswunden heilten p. p. Eine erneute *Magenausheberung* am 9. April ergab Sekret und viel *Gallebeimengung*, Kongo (+), freie HCl 3, Gesamtazidität 29.

Am 10. April entleerte Pat. nach Klysma geformten und gut ge-

III.
8 h. p. c.

färbten Stuhl. Es wurden weitere Tropfeinläufe gegeben, Pulsfrequenz und Temperaturen waren nicht erhöht.

Am 12. April plötzlich schwerer Kollapszustand, der in den Exitus überging.

Die von Prof. *Roulet* vorgenommene *Sektion* ergab u. a. folgende Befunde: Der Magen enthält eine stark gallig gefärbte, leicht kotige, weiche, breiige Masse, die Schleimhaut ist nicht sehr faltenreich, die Falten eher flach, dazwischen reichliche Mamelonnierung und unregelmäßiges Relief. Die Schleimhaut graurot, mit kleinen Blutungen, in der Gegend der kleinen Kurvatur durchdaut mit schmutzig-graubräunlicher Verfärbung der Serosa. Pylorus gut durchgängig, Magenwand nicht hypertrophisch. Duodenum nicht sehr stark erweitert, tief gelegen. Gallenwege durchgängig. An der Umschlagstelle im Bereich der Duodenojejunalgegend ist die Lichtung für den kleinen Finger kaum noch passierbar. Von außen ist diese Stelle durch eine weißliche eingezogene Partie des Gekröses gekennzeichnet, sie ist auch leicht durch kleine blaßgelbe Fibrinfetzen belegt. Nach Aufschneiden dieser Stenose findet sich eine ringförmige, die Lichtung stark einengende Geschwulst, welche auf eine ungefähr 2 cm lange Strecke die Duodenojejunalgegend einengt. Die Geschwulst ist auf Schnitt weißlichgrau, schwellend, die Schleimhaut an dieser Stelle weißlich. Von da abwärts zeigt das Jejunum die gewöhnliche Zusammensetzung mit groben Schleimhautfalten. Ileum zusammengezogen und leer.

Histologischer Befund: Typisches, leicht zottig gebautes *Adenocarcinom* mit meist sehr hohen Zylinderepithelien, in denen eine ausgesprochene Zellpolymorphie vorliegt. Die gebildeten Lichtungen sind meist schmal und enthalten nekrotisches Material mit abgestoßenen Epithelien. Der Krebs geht von den oberflächlichen Schleimhautpartien aus und dringt in die Tiefe durch die Muskulatur hindurch bis zur Serosa.

Pathologisch-anatomische Diagnose: Kleines stenosierendes Carcinom an der Umschlagstelle des Dünndarms im Bereich der Duodenojejunalgegend mit leichter fibrinöser Peritonitis und Zeichen von älterer Peritonitis mit zahlreichen Verwachsungen der Leber und der Milz sowie der Gallenblase mit ihrer Umgebung.

Hochgradige Erweiterung des Duodenums und des Magens, schwere hypertrophische Gastritis. Zeichen von Entfernung des Wurmfortsatzes und von Durchtrennung eines Netzstranges in der Oberbauchgegend. Verwachsungen des großen Netzes mit der vordern Bauchwand. *Frische Durchdauung des Magens* mit 300 ccm Mageninhalt in der Bauchhöhle. Mäßige allgemeine Anämie, geringfügige Abmagerung.

Prof. *Iselin* möchte dem Sektionsprotokoll der Beobachtung 1 beifügen, daß es auch dem Obduzenten nach der einfachen Eröffnung des Bauches in situ, nach der Aufforderung zur Probe aufs Exempel, nicht gelungen ist, das Schnur-Ca. zu sehen oder sicher zu palpieren. Er legt Wert auf diese Feststellung zu seiner eigenen Entlastung, aber als Warnung für sich und andere, die klinischen und röntgenographischen Anzeichen bei Duodenalstenose ein gewichtiges Wort bei der Operationsindikation sprechen zu lassen. Von Magen-Darmverbindung wurde abgesehen, weil I. bei Erschlaffungs- und Dilatationszuständen des Magens nach Gastroenterostomie, ausgeführt von andern, Circulus vitiosus hat entstehen sehen.

2. E. W.-S., 52j. Frau. Mitte August 1940, 4½ Monate vor Spitaleintritt, an einem Tag mehrmals galliges Erbrechen in großen Mengen. Dann bis auf einen entsprechenden Anfall, Ende Oktober 1940, wieder beschwerdefrei. In der folgenden Zeit mit zunehmender Häufigkeit Druck- und Blähungsgefühl im Oberbauch. Stuhl oft 2—3 Tage angehalten, der

Appetit verschlechterte sich, das Gewicht ging von August 1940 bis Januar 1941 von 92 auf 67 kg zurück. Anfang Dezember 1940 wieder galliges Erbrechen mehrmals an einem Tag. Da am 1. Januar 1941 das Erbrechen erneut begann, erfolgte am 3. Januar 1941 der Spitaleintritt (Krankenhaus St. Elisabeth, Lörrach).

Befund: Pat. klagt über Aufstoßen und Blähungsgefühl. Gewicht: 67 kg, Länge: 174 cm. Ernährungs- und Allgemeinzustand reduziert. Haut und Skleren leicht gelblich verfärbt. Keine Oedeme. Zunge belegt. *Abdomen:* Weich, nicht aufgetrieben, keine abnorme Resistenz oder Druckdolenz nachweisbar. Milz und Leber nicht vergrößert. *Blut:* Senkung 8/18. Hgb. 65%, Erythr. 4,1 Mill. Leuko. 7500. *Harn:* Ziegelmehlsediment. *Stuhl:* Geformt, Benzidinprobe zweimal stark +.

Grundumsatz —22%. Temperaturen subfebril.

Röntgenaufnahme am 13. Januar, *sofort* p. c., liegend: Der Magen zeigt lang ausgezogene Angelhakenform, zur Hälfte vollständig kontrastgefüllt, darüberstehend schattengebende Sekretschicht mit Wandbeschlag, Spiegelbildung. Pylorus nicht genau zu erkennen, Bulbus duodeni, Pars descendens und inferior zeigen zusammenhängende Füllung mit einem Durchmesser von 2—4 cm. Die Flexura duodenojejunalis ist durch den Magenschatten verdeckt. Im übrigen Dünndarm kein Kontrastbrei. — *4 h p. c.* liegend: Neben einem beträchtlichen Magenrest starke Füllung des ganzen Duodenum, mit einem Durchmesser von 1,5—3 cm. Weite des Pylorus auch hier nicht erkennbar, der unterste Abschnitt des Duodenum

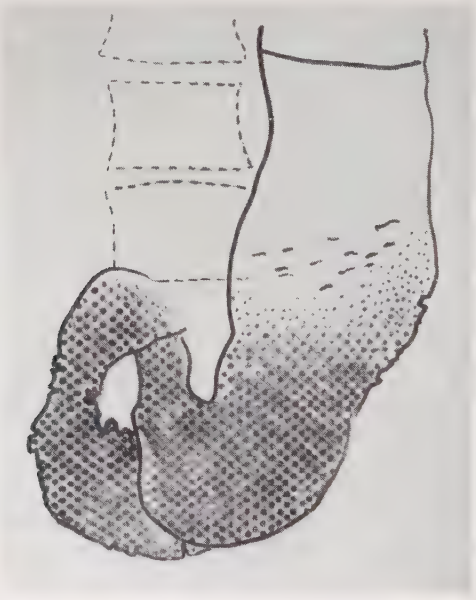

I.
s. p. c.

wieder durch den Magen überlagert. Im übrigen Dünndarm nur wenig Kontrastmittel.

Verlauf: In den ersten Tagen fast täglich gallig-kopiöses Erbrechen, im Laufe der nächsten vier Wochen seltener; Pat. nahm anstelle der anfangs leidlich vertragenen leichten Kost nur noch wenig Milch zu sich. Schmerzen wurden nicht angegeben. Stuhlentleerung unregelmäßig und, auch auf Kamilleneinläufe, nur in geringer Menge. Der Magenchemismus wurde nicht geprüft.

Pat. erhielt zur Ergänzung der Flüssigkeitszufuhr subkutane Normosalinfusionen, in der Woche vor der Operation täglich einen 10%-igen Traubenzucker-Tropfeinlauf von 1 l und während einiger Tage Digipurat. Als ultima ratio erfolgte Ueberweisung an den Chirurgen, Prof. *Iselin*, der die Wahrscheinlichkeitsdiagnose auf Carcinom der Flexura duodenojejunalis stellte.

Am 1. Februar 1941 „*Oberbauchrevision*": Von einem medianen Hautschnitt oberhalb des Nabels aus wird die Bauchhöhle eröffnet. Der Magen und das obere Duodenum zeigen keine deutliche Dilatation oder Hypertrophie. Gallenblase o. B. Bei der Palpation findet man ca. 5 cm distal der Flexura duodenojejunalis eine tief einschneidende ca. 2 cm breite ringförmige Einschnürung des Jejunum in Form eines kleinen Tumors ohne Geschwulstbildung nach außen. Die Darmwand ist proximal von dieser Stenose stark hypertrophisch. Verwachsungen sind nicht zu palpieren, nur gegen die Radix mesenterii zu fühlt man einen ungefähr erdnußgroßen

II.
4 h. p. c.

Drüsentumor. Im übrigen Abdomen, besonders in der Leber, sind keine Metastasen tastbar. Eine Resektion ist wegen des schlechten Allgemeinzustandes unmöglich; es wird eine *verkehrte G. E.* angelegt, so daß die Jejunumschlinge eine für die spätere Resektion günstige Lage erhält. Schluß der Bauchdecken.

Nach der Operation zwei Normosalinfusionen, Traubenzuckerinjektionen, Campher, Pandigal, Cardiazol, Sympatol. Rasche Erholung, in der dritten Woche wurde leichte Kost gegeben, das Erbrechen wiederholte sich nur noch einmal, 14 Tage nach der Operation, die Stuhlentleerung wurde regelmäßig. Am 24. März konnte Pat. aufstehen und wurde am 10. April 1941 in stark gebessertem Allgemeinzustand entlassen.

Wiedereintritt erfolgte erst am 13. August 1941. Klagen über Schwäche in den Beinen, sonst habe sie sich gut erholt. Nach einer Gewichtszunahme von ca. 15 kg habe sich jedoch in der letzten Zeit der Allgemeinzustand wieder verschlechtert.

Am 16. August 1941 wurde zwecks Resektion eine *Relaparotomie* vorgenommen. Eröffnung der Bauchhöhle von einem epigastrischen Paramedianschnitt aus. Nahe der gut funktionierenden G. E. findet sich eine sichtbare Metastase am Dünndarm. Die Leber zeigt zahlreiche große Metastasen. Der Tumor selbst ist durch Uebergreifen auf die Radix mesenterii jetzt breit fixiert. Es gelingt daher nicht mehr, das proximale Jejunum zu mobilisieren, zu „stielen", um es in die abführende Schlinge der G. E. einzuschalten und den stenosierten Abschnitt zu resezieren. Es wird ein kleiner metastatischer Netzknoten exzidiert. (Die histologische Untersuchung ergab nur nekrotisches Gewebe!) Schluß der Bauchdecken. Nach der Operation erholte sich die Pat. rasch, stand am 13. Tag auf. In der vierten Woche wurde mit Röntgenbestrahlungen begonnen, die Entlassung erfolgte nach 10 Sitzungen. Nach Aussagen des Hausarztes starb die Pat. etwa ein halbes Jahr später unter allmählichem Kräfteverlust, ohne Störung der motorischen Funktionen des Magen-Darm-Traktes. Lebensdauer nach der Operation 1¼ Jahr.

Zusammenfassung. Kasuistischer Beitrag zur Klinik der carcinomatösen Stenose der Flexura duodenojejunalis.

Es handelt sich um eine schon wiederholt beschriebene Affektion, die den gut abgrenzbaren Symptomenkomplex der tiefen Duodenalstenose zeigt, wegen ihres seltenen Vorkommens aber in einem Teil der beschriebenen Fälle erst bei der Laparotomie oder post mortem festgestellt wurde. Anhand der Literatur werden Häufigkeit, Symptomatologie und Therapie eingehend besprochen. Es folgen 2 Beobachtungen:

1. Schnurcarcinom der Flexura duodenojejunalis bei einem 53j. Mann. Auf Grund des Krankheitsbildes wurde eine Duodenalstenose vermutet, der Tumor konnte aber in situ (auch bei der Obduktion) nicht nachgewiesen werden. Durchtrennung eines Netzstranges und Appendektomie wegen Appendicitis chronica. Exitus letalis 7 Monate nach Beginn der Symptome. Histologisch: Adenocarcinom.

2. Stenosierendes Jejunumcarcinom (histologisch nicht nachgewiesen) 5 cm distal der Flexura duodenojejunalis bei einer 52j.

Frau. Die Pat. bot das klinische Bild der tiefen Duodenalstenose. Wegen des schlechten Allgemeinzustandes wurde als Palliativoperation eine Gastroenterostomie angelegt. Wegen anfänglicher Weigerung der Pat. konnte erst 4 Monate später wieder laparotomiert werden. Es zeigten sich zahlreiche Lebermetastasen und breite Fixation des Tumors. Eine Resektion war nicht mehr möglich. Ein exzidierter Netzknoten ergab histologisch nur nekrotisches Gewebe. Exitus letalis nach Angaben des Hausarztes ungefähr 15 Monate post op.

d'Allaines, F.: J. Chir. (Fr.) XXXIII (1929). — *Assmann, Becher:* Mitt. Grenzgeb. Med. u. Chir., **24,** H. 3 (1912). — *Auvignet:* Arch. Electr. méd. etc. XLIII, p. 384 (1935). — *Beck, A.:* Dtsch. Z. Chir., CLXXX, p. 389 (1923). — *Bergendahl, Asta:* Acta radiol. **20,** p. 417 (1939). — *Bland-Sutton:* Brit. med. J., p. 653, **1914.** — *Boecker, P.:* Zbl. Chir. **1936,** 1404. — *Brill:* Mt. Sinai Hosp. Rep. III, 49 (1903). — *Bürger:* Diss. München 1893. — *Cade et Devic:* Arch. Maladies Appar. digest. X, 419 (1920). — *Cahn, A.:* Berl. klin. Wschr. **1886,** 353. — *Case:* J. Radiol. II, 7, 419 (1920). — *Case, J. T.:* zit. bei *Soper.* — *Chomel:* Gaz. Hôp. **1852,** 37. — *Corning:* Lehrb. d. topograph. Anatomie. — *Craig:* Surg. etc., XXXVIII, 479. — *Dambrin:* Thèse, Paris, 1903. — *Deaver, Ravdin:* Amer. J. med. Sci. CLIX, 469 (1920). — *Dewis, Morse:* New Engld. J. Med. **1928,** 198. — *Eger, Sherman:* Arch. Surg. XXVII. — *Eusterman, Berkman, Swan:* Ann. Surg., LXXXII (1925). — *Ewing:* Neoplastic diseases. *W. R. Saunders,* Philadelphia. Aufl. 1928, 704. — *Fanardskew, B.:* Arch. klin. Chir., **165,** 553. — *Fenwick, W. S.:* Edinbgh. med. J. 1901. — *Finsterer:* Z. klin. Chir. 83 (1906). — *Forgue et Chauvin:* Rev. Chir. (Fr.) **50,** 470 (1915). — *Friedenwald, Julius, Feldamm:* Amer. J. Roentgenol. **32,** 161. Ref. in Z. org. Chir., Vol. 70, 534. — *Geiser, J.:* Dtsch. Z. Chir. **86,** 1906. — *Growther,* zit. bei *Forgue.* — *Haberer:* Arch. klin. Chir. **132,** H. 2, p. 191, 1925. — *Handfield-Jones:* Intrinsic carc. of duodenum. — *Harries, Harrison:* Brit. med. J. I., 1935, 923. — *Head:* Amer. J. med. Sci. **157,** 182, 1919. — *Hellström:* Acta chir. scand. **62,** 465, 1927. — *Hertle:* Beitr. klin. Chir., 1907, 257. — *Herz:* Dtsch. med. Wschr. H. **24,** 380, 1896. — *Hildebrand:* Jber. Chir. Abt. u. Chir. Poliklink Spital Basel 1902. — *Hinz:* Arch. klin. Chir. Vol. **99,** 1912. — *Hlavinka:* Čas. Lék. česk. 1937. — *Hochhaus, H.:* Berl. klin. Wschr. **28,** 17, 409, 1891. — *Hoffman, Pack:* Arch. Surg. 35, 1937. — *Hrabovsky, Z. V.:* Fschr. Röntgenstr. 52, 583. — *Hübner:* Münch. med. Wschr. 15, 1888. — *Journet:* Zit. bei *Hinz.* — *Joyce:* Amer. J. Surg. C. 1934. — *Kanavel:* Surg. etc. 17, 484, 1914. — *Kanzler:* Beitr. klin. Chir. 3, 1906. — *Kelling:* Klin. Wschr. 1925. — *Kellogg:* Amer. J. Surg. 1933. — *Keyser:* Lancet, 2, 4431, 1908. — *Laederich:* Rev. Méd. (Fr.) 57, 165, 1940. — *Lagemann:* Zbl. Chir. **1929,** 747. — *Laning, Loy:* U. S. nav. med. Bull. 1935. — *Leichtenstern:* Ziemssens Handb. d. spez. Pathol. u. Ther., **7,** 523, resp. 399, (1878, 1888). — *Lieber, Marshall, Stewart:* Arch. Surg. **35** (1937). — *Lundberg, Sven:* Acta chir. scand. **56** (1924). — *Mateer:* J. amer. med. Assoc. **99** (1932). — *Mayo, Charles W.:* Surg. **48,** 403 (1940). — *Mayo, Far. L.:* Carcinoma del angle duodenojejunal. Bol. Liga Cánc. (Kuba) **9** (1934). — *Mayo, W. J.:* Buffalo med. J. **1912.** — *Medinger, Frederick G.:* Surg. etc. **69,** 299 (1939). — *Melchior:* Neue dtsch. Chir. **25** (1917). — *Meyer, Rosenberg:* Arch. int. Med. **97** (1931). — *Miyagi, J.:* Festschr. f. H. Miyaki, Ref. Zbl. Chir. **1925,** 1723. — *Morrison, William Reid:* Amer. J. Surg. **2,** 1927. — *Mucharinski:* Zur Frage des Krebses des Duodenum. (Russ.) Ref. Z. org. Chir. **22,** 513

(1923). — *Murgoci:* Bristol med.-chir. J. **44** (1927). — *North:* Surg. Clin. N. Amer. **1931.** — *Nothnagel:* Die Carcinome des Zwölffingerdarmes in: Die Erkrankungen des Darmes. **1903,** 336. — *Orbaan:* Ndld. Tschr. Geneesk. 1. Juni 1926. — *Orth:* Lehrb. d. spez. path. Anatomie. — *Pauchet, Luquet:* Bull. Acad. Méd. **97** (1937). — *Pic, A.:* Rev. Méd. (Fr.) **14,** 1081, 56 (1894—95). — *Plunkert:* Canad. Assoc. J. **34** (1936). — *Pommay, Seille:* Ann. Anat. path. **2,** 141. — *Portis:* Amer. J. Roentgenol. **10,** 419 (1923). — *Raiford:* Arch. Surg. **25** (1932). — *Rankin, Mayo, Charles:* II. Surg. etc. **50,** 939. — *Reichel:* Vol. 33b. Neue dtsch. Chir. — *Riegel:* Dtsch. med. Wschr. **39,** 16 (1890). — *Rohde:* Diss. Greifswald **1904.** — *Rolleston:* Lancet, 1121 (1901). — *Roselieb:* Diss. München 1889. — *Ruepp:* Diss. Zürich 1895. — *Rybak:* Röntgenprax. **3** (1931). — *Sala:* Radiology **25,** 437 (1935). — *Schiewe:* Diss. Leipzig, 1904. — *Schinz, Baensch, Friedl:* Lehrb. d. Röntgendiagnostik. — *Schmilinski:* Mitt. Grenzgeb. Med. u. Chir. **22,** 390 (1911). — *Schofield:* Brit. J. Surg. **18** (1930). — *Sieglbauer:* Lehrbuch d. Anatomie. — *Soper:* J. amer. med. Assoc. **92,** 286 (1929). — *Staemmler, M.:* Neue dtsch. Chir. **33** (1929). — *Susman:* Med. J. Austral. **1,** 465 (1928). — *Syme:* Lancet **1,** 148 (1904). — *Tellgmann:* Dtsch. med. Wschr. **42,** 1403 (1925). — *Thaisen:* Ugeskr. Laeg. **79,** 1559 (1917). — *Venot, A.:* J. Méd. Bordeaux **50,** 261 (1921). — *Vickers:* Ann. Surg. **79,** 239. — *Waldeyer:* Virchows Arch. **6,** 41 und 55. — *Whitties:* Trans. Assoc. amer. Physicians. — *Ylvisaker:* Minnesota Med. **12,** 351 (1929). — *Zoeppfel, H.:* Fschr. Röntgenstr. **27.** 422 (1917).

Curriculum vitae

Ich, Klaus Iselin, wurde am 3. Juli 1913 in Basel geboren als Sohn des Chirurgen Hans Iselin von Basel und der Kunstmalerin Gustava, geb. Haeger von Berlin; ich besuchte das Basler humanistische Gymnasium und bestand dort die Maturität im Frühjahr 1932.

Im Sommersemester 1932 wandte ich mich an der Universität Basel dem Medizinstudium zu und schloß dasselbe nach einem klinischen Auslandsemester in Berlin, einem praktischen Halbjahr an der Med.-Klinik Basel und einer kurzen Unterassistentenzeit an der Kant. Krankenanstalt in Glarus mit dem Staatsexamen in Basel, Frühjahr 1938 ab. Im Jahre 1939 war ich Assistent der medizinischen Abteilung von Herrn Prof. Gigon am Claraspital in Basel.

Meine durch längeren Aktivdienst unterbrochene Ausbildung setzte ich seit Mai 1941 als Volontärassistent am Basler Kinderspital fort.